

AUTOEVALUACIÓN PRINCIPALES LESIONES DEL CODO

ANATOMÍA

1. Complete. Llene los espacios en blanco con la o las palabras que corresponda.

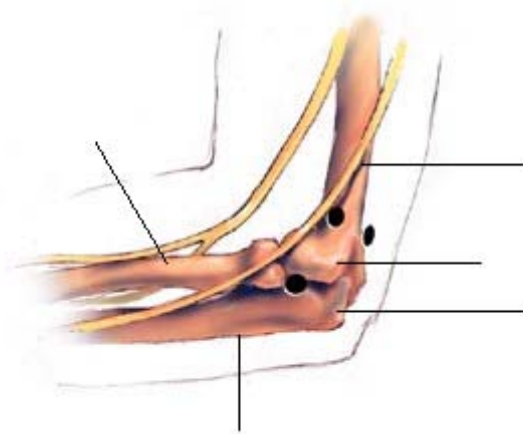
El codo se encuentra formado por tres huesos: _____, _____ y _____ todos estos unidos por _____. La ulna forma una proximidad ósea en forma de gancho la que se conoce como el _____.

El radio tiene forma de hongo que permite el movimiento de rotación de la mano específicamente en supinación y pronación este movimiento se debe a la función de los músculos _____, _____ y _____.

El nervio lunar es el que se conoce popularmente como: _____ o _____ en la parte media del codo.

2. Identifique.

Observe cuidadosamente la siguiente representación perteneciente al codo.



Anote el nombre correcto de cada una de las partes que se le solicitan.

3. Selección única. Marque con una "X" la opción que crea correcta.

a) Lea cuidadosamente la siguiente información:

Es la ruptura parcial microscópica de las fibras de colágeno e inflamación del de tendón extensor del músculo carpi-radialis brevis, el extensor communis, la aponeurosis del epicondilo lateral y otros músculos delantebrazo que se insertan en el codo. Es la lesión más común por sobre carga del codo principalmente con los movimientos de agarrar y levantar.

AUTOEVALUACIÓN PRINCIPALES LESIONES DEL CODO

La información anterior se refiere a:

- Bursitis del codo.
- Neuritis lunar
- Codo de Pitcher.
- Epicondilitis lateral del humero.

b) Lea cuidadosamente la siguiente información referente al de un tratamiento:

- Aplicar RICE.
- Prescribir anti-inflamatorio oral y local.
- Infiltrar un corticosteroide si no hay mejoría en un tiempo prudencial, después de una rehabilitación física.

Según la información anterior el tratamiento corresponde a la lesión:

- Bursitis del codo.
- Neuritis lunar
- Codo de Pitcher.
- Epicondilitis lateral del humero.